



Augenärzte im Gäubodenpark

Dr. Th. Brandl, Dr. J. Kraus*, Dr. S. Leicht* & Dr. E. Fischer-Schießl*

Ärztehaus im Gäubodenpark · Hebbelstr. 14 a · 94315 Straubing
Tel. (09421) 50 777 · Fax (09421) 50 953 (*angestellte Ärzte)

Belegärzte im Klinikum St. Elisabeth · ambulante Operationen
Laser-Therapie · Sehschule · Kontaktlinsenanpassung

Augenärzte im Gäubodenpark · Hebbelstr. 14a · 94315 Straubing

Herrn
Dr. Reinhold Kiehl
Wittelsbacherstraße 27

94315 Straubing

Straubing, den 04.11.2016

Sehr geehrte Kollegen,

vielen Dank für die freundliche Überweisung Ihres Patienten

Reinhold Kiehl geb. am 08.10.1947
wohnhaft in 94315 Straubing, Wittelsbacherstr. 27

Visus RA: 0,2 cc, initial 0,25 cc

Visus LA: 1,25p cc

Vordere Augenabschnitte: R/L: Bindehaut reizarm, Hornhaut glatt und klar, Vorderkammer tief, reizfrei, Lens altersentsprechend

Augenhintergrund: R/L Papille vital, randscharf, Netzhaut zirkulär anliegend, Makula trocken, RA: Maculopathie

OCT: RA: deutliche Verringerung des subretinalen Ödems im Vergleich zur Erstuntersuchung

Procedere: Bei zwar deutlich weniger werdender subretinaler Flüssigkeit aber ausbleibender Visusverbesserung nach der sechsten Lucentisinjektion am 15.09.16, verabreichten wir am 20.10.16 Eylea intravitreal. Die zweite Eyleainjektion empfehlen wir nach vier Wochen.

Mit freundlichen Grüßen

Dr. Thomas Brandl

Dr. Jürgen Kraus

Dr. Simon Leicht

Dr. Evalies Fischer-Schießl

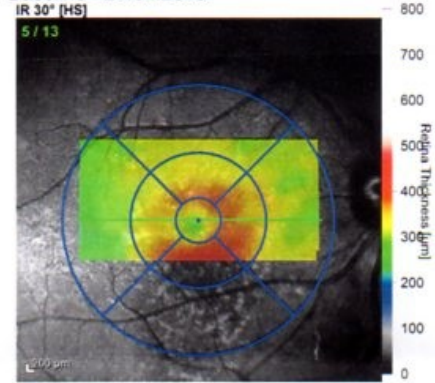
Thickness Map Change Report, All Follow-Ups
SPECTRALIS® Tracking Laser Tomography

Patient: Kiehl, Reinhold
Patient ID: 58516
Diagnosis: ---

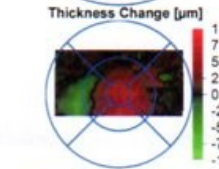
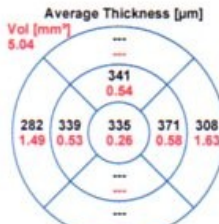
DOB: 08.Okt.1947
Comment: ---

Sex: M **OD**

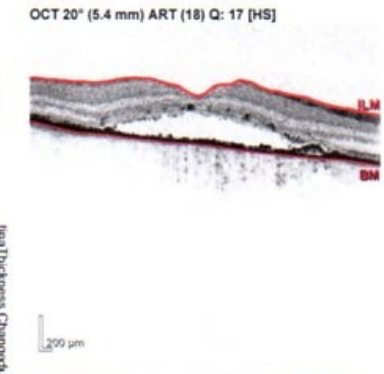
Baseline - 21.04.2016



Center: 278 µm Central Min: 266 µm

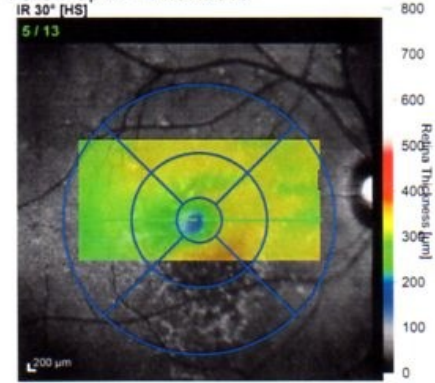


Central Max: 398 µm

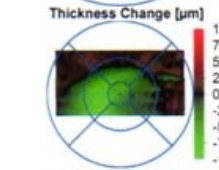
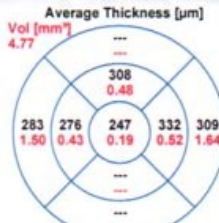


Circle Diameters: 1, 3, 6 mm ETDRS

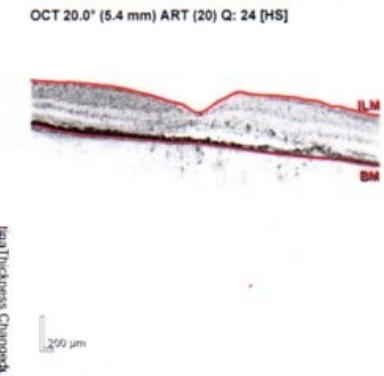
Follow-Up #1 - 14.07.2016



Center: 186 µm Central Min: 170 µm

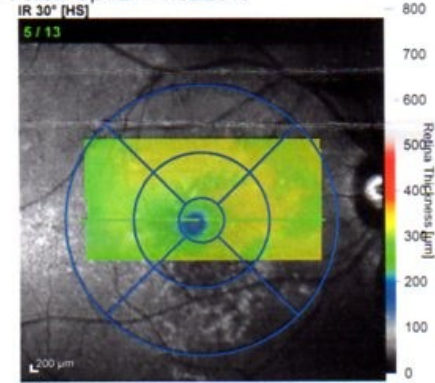


Central Max: 323 µm


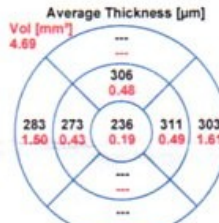


Circle Diameters: 1, 3, 6 mm ETDRS

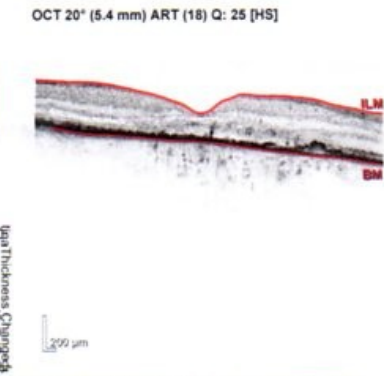
Follow-Up #2 - 11.08.2016



Center: 180 µm Central Min: 159 µm



Central Max: 302 µm



Circle Diameters: 1, 3, 6 mm ETDRS

Notes:

Date: 26.10.2016

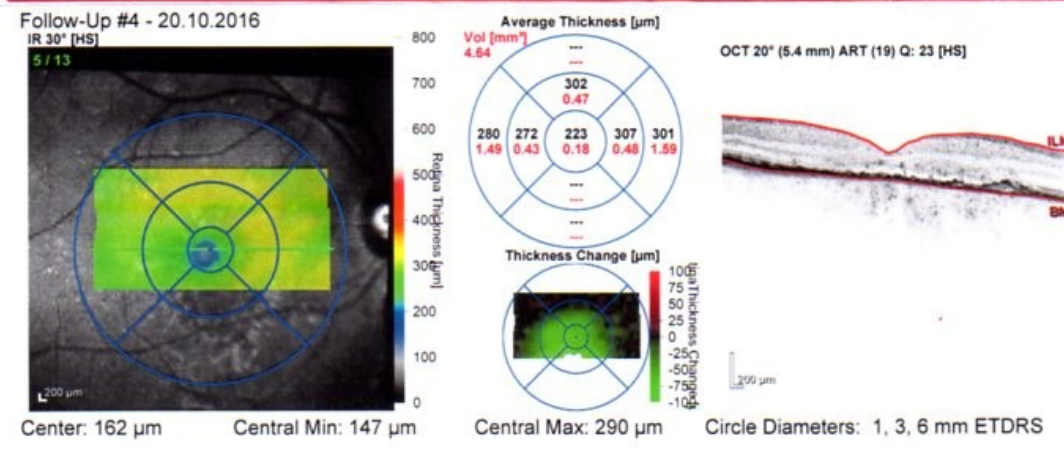
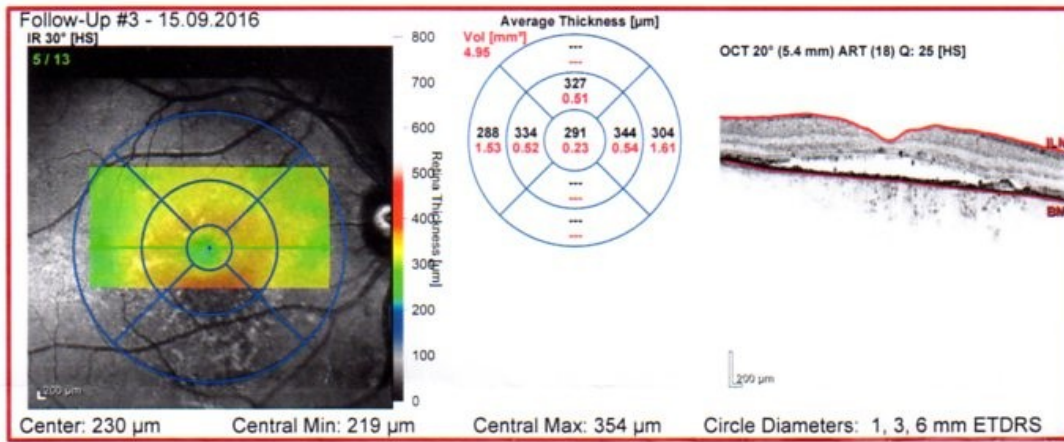
Signature:

Thickness Map Change Report, All Follow-Ups
SPECTRALIS® Tracking Laser Tomography

Patient: Kiehl, Reinhold
Patient ID: 58516
Diagnosis: ---

DOB: 08.Okt.1947
Comment: ---

Sex: M **OD**



Notes:

Date: 26.10.2016 Signature: